Anatomie et physiologie de l'iris

A Ducasse

Résumé. – *Véritable diaphragme situé dans un plan frontal, en avant du cristallin, en arrière de la cornée, perforé en son centre d'un orifice circulaire, la pupille, l'iris représente la partie la plus antérieure de l'uvée, constituée en arrière par le corps ciliaire et la choroïde.*

Fine structure dont la face antérieure donne la coloration à l'œil, l'iris contient en son sein deux muscles lisses, les muscles sphincter et dilatateur de l'iris, innervés par le système nerveux autonome, le sphincter par le système parasympathique, le dilatateur par le système sympathique. Cette double innervation permet de modifier le diamètre de la pupille par où les rayons lumineux pénètrent dans le bulbe de l'œil. Ces modifications du diamètre pupillaire, en particulier sous l'effet de l'intensité lumineuse, peuvent être reproduites par des substances pharmacologiques permettant d'obtenir une mydriase (augmentation du diamètre pupillaire) ou un myosis (diminution du diamètre pupillaire).

Comme beaucoup de structures oculaires, l'iris a une vascularisation et une innervation importantes. Sa face postérieure, prolongeant en avant la rétine, noire, sert d'écran.

Ainsi, par le jeu de la pupille et cette fonction d'écran, l'iris module l'entrée des rayons lumineux à l'intérieur de l'œil. Enfin, par sa partie périphérique, il participe à la constitution de l'angle iridocornéen.

© 2002 Editions Scientifiques et Médicales Elsevier SAS. Tous droits réservés.

Mots-clés : *anatomie de l'iris, vascularisation de l'iris, muscles lisses de l'iris.*

Embryologie de l'iris

L'embryologie de l'iris fait appel à deux des trois feuillets embryonnaires fondamentaux :

– le mésoblaste, qui donne le stroma de l'iris ;

– l'ectoblaste, qui donne naissance à l'épithélium postérieur et aux muscles de l'iris.

À la fin de la gastrulation, l'embryon humain dispose de ses trois feuillets embryonnaires : l'ectoblaste, le mésoblaste et l'entoblaste. La neurulation aboutit à la différenciation à partir de l'ectoblaste de deux tissus : le neuroblaste qui donne le tube neural (futur système nerveux) et les crêtes neurales et l'épiblaste qui donne principalement la peau. En ce qui concerne le globe oculaire, le tube neural présente de chaque côté une expansion, la vésicule optique, qui devient ensuite la cupule optique à deux feuillets, lesquels donnent naissance à la rétine et à une partie de l'iris. L'ectoblaste de surface forme la placode optique, qui en s'individualisant de l'épiblaste de surface, devient la vésicule cristallinienne, futur cristallin.

Le mésoblaste autour de la cupule optique va être colonisé par des cellules issues des crêtes neurales formant le mésectoderme. Les cellules mésenchymateuses vont se disposer en trois vagues successives : la première aux alentours de la sixième semaine devient l'endothélium cornéen ; la seconde à la septième semaine forme le stroma cornéen ; quant à la troisième vague, elle apparaît vers la septième-huitième semaine et vient constituer la lame iridopupillaire qui recouvre la face antérieure du cristallin. Cette lame se divise en deux parties : une partie périphérique, très riche en cellules, qui devient le feuillet mésodermique antérieur de l'iris ; une partie centrale mince, transparente, peu cellulaire : la membrane pupillaire. Dès la huitième-neuvième semaine, des arcades vasculaires issues du vaisseau annulaire pénètrent la lame iridopupillaire. À partir du septième mois, la membrane pupillaire régresse à partir du centre de manière centrifuge avec disparition concomittante des arcades vasculaires centrales, dégageant ainsi la pupille, la dernière arcade centrale restante devenant le petit cercle artériel de l'iris.

Cette résorption est plus ou moins complète [12]. Lorsqu'elle est marquée, elle aboutit à la formation des cryptes profondes à la surface de l'iris. Lorsqu'elle est incomplète, elle aboutit à la persistance d'une membrane pupillaire pouvant au maximum être source d'une amblyopie chez l'enfant [3] *(fig 1, 2)*.

Les mélanocytes du stroma dérivent des crêtes neurales [15]. La participation des crêtes neurales à ce tissu mésoblastique explique la possibilité d'atteintes du segment antérieur et de l'iris lors des neurocristopathies.

Les bords de la cupule optique (future rétine) constituée par le neuroblaste issu du tube neural se portent en avant, et au troisième mois, viennent se placer à la face postérieure du mésenchyme irien, en avant du cristallin.

Tout comme la future rétine, ce neuroblaste comporte deux feuillets, un interne et un externe. Les cellules épithéliales du feuillet externe (antérieur) sont pigmentées (équivalent de l'épithélium pigmentaire

***Alain Ducasse** : Professeur des Universités, praticien hospitalier, chef de service, service d'ophtalmologie, centre hospitalier régional de Reims, rue du Général-Koenig, 51092 Reims cedex, France.*

Toute référence à cet article doit porter la mention : Ducasse A. Anatomie et physiologie de l'iris. Encycl Méd Chir (Editions Scientifiques et Médicales Elsevier SAS, Paris, tous droits réservés), Ophtalmologie, 21-024-A-10, 2002, 7 p.

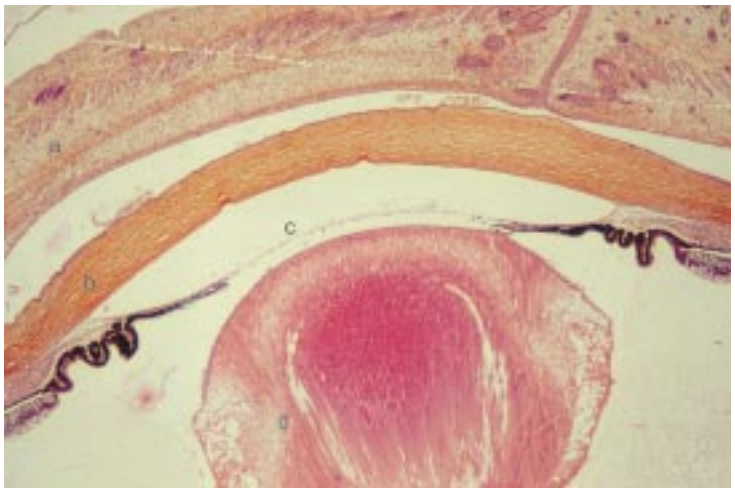

1 *Coupe d'un embryon humain. On peut voir de haut en bas : l'ébauche des paupières (a), l'ébauche de la cornée (b), la membrane pupillaire (c), la vésicule cristallinienne (d). (Cliché du Pr D Gaillard, laboratoire Pol Gauvin du CHR de Reims).*

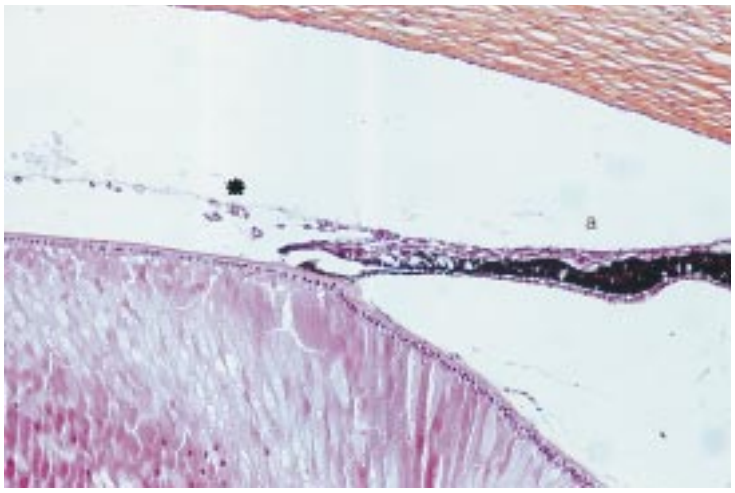

2 *Détail d'une coupe d'un embryon humain. On voit la membrane pupillaire (astérix) et l'ébauche de l'iris (a). (Cliché du Pr D Gaillard, laboratoire Pol Gauvin du CHR de Reims).*

rétinien). Celles du feuillet interne (postérieur), non pigmentées initialement, se chargent de pigment vers le cinquième mois, de manière centrifuge, de la pupille vers la périphérie. Ces deux feuillets accolés forment à la naissance l'épithélium irien, postérieur et pigmenté. Lors de mauvaise fermeture de la fente embryonnaire, la cupule optique ne se ferme pas en bas, avec apparition d'un colobome irien associé ou non à un colobome choriorétinien.

Au troisième-quatrième mois, certaines cellules épithéliales du feuillet externe se différencient en myofibrilles et deviennent le sphincter de l'iris qui se sépare de l'épithélium par interposition de mésenchyme (sixième mois).

Au cinquième-sixième mois, d'autres cellules épithéliales du feuillet externe du bord de la cupule optique se différencient également en périphérie de l'iris. Cette différenciation en myofibrilles aboutit à la constitution du muscle dilatateur de l'iris.

Anatomie comparée

Du fait de son rôle de filtre dans la pénétration des rayons lumineux, l'iris présente des modifications selon les espèces animales et leurs modes de vie. Par exemple, chez les animaux à activité principalement diurne, la pupille est souvent petite, circulaire, variant peu selon l'intensité lumineuse. La contraction des muscles

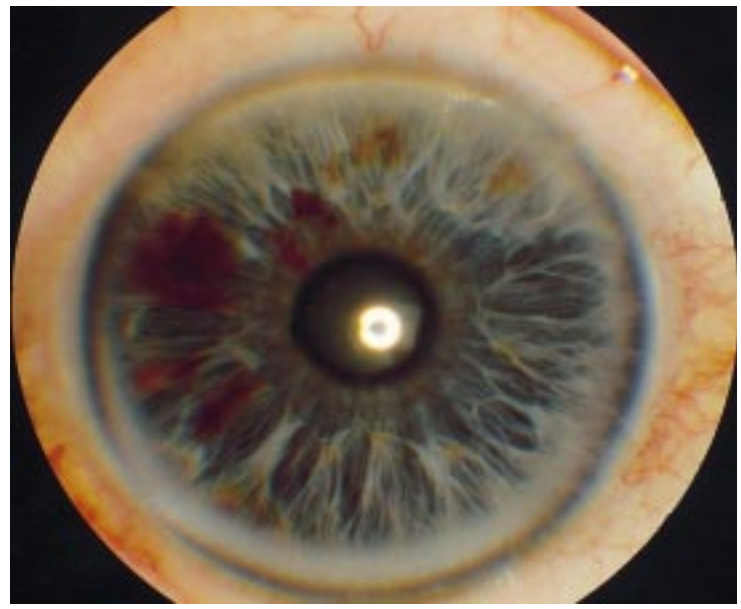

3 *Vue d'un iris bicolore à la lampe à fente. Noter les cryptes particulièrement marquées et la collerette bien visible.*

iriens peut être symétrique comme chez l'homme (singe, chien, lion, tigre, loup...), ou parfois asymétrique avec apparition d'un iris en fente (chat, certains renards). Chez les animaux à activité nocturne principale, la pupille est souvent grande, ronde ou souvent en forme de fente (amphibiens, élasmobranches). Il existe parfois un opercule, sous la forme d'un lobe irien supérieur venant obstruer la pupille lors de l'exposition à la lumière (certaines raies, baleines) [1].

Ainsi, suivant les espèces, leurs milieux et leurs modes de vie, la pupille, et par conséquent l'iris, peuvent varier : les oiseaux ont une pupille ronde en général, très active, mais peu sensible à la lumière ; les deux muscles de l'iris comportent des fibres musculaires striées, ce qui peut laisser supposer un contrôle volontaire de la taille pupillaire. À l'inverse, chez les poissons téléostéens, les muscles sont très peu développés et la pupille est pratiquement immobile. Parmi les mammifères [10], le chien possède un iris dont la couleur va du jaune au brun, avec une pupille ronde. Le sphincter, très développé, atteint le bord ciliaire de l'iris, alors que le dilatateur est peu développé. Le grand cercle artériel de l'iris est incomplet et le petit cercle absent. Chez le chat, la pupille présente une forme en fente verticale. Chez la plupart des ongulés, dont le cheval, la pupille est elliptique selon un axe horizontal, peu mobile.

Anatomie macroscopique

Situé dans un plan frontal, coronal, identique à celui du cristallin, l'iris, perforé en son centre par un orifice circulaire, la pupille, sépare les deux chambres antérieure et postérieure du segment antérieur de l'œil, remplies par l'humeur aqueuse. Il bombe légèrement en avant, la pupille étant dans un plan légèrement plus antérieur que l'insertion périphérique de l'iris. On lui décrit deux faces, antérieure et postérieure, et deux bords : un bord interne, formant le bord pupillaire, et un bord externe, périphérique, inséré sur le corps ciliaire.

Le diamètre de l'iris est de 12 à 13 mm. Son épaisseur varie : fine (0,1 mm) au bord périphérique, elle augmente à la collerette, atteignant 0,6 mm, puis rediminue en allant vers la pupille. Pour Kobayashi [8, 9], l'épaisseur moyenne de la partie la plus épaisse de l'iris va de 249 à 579 µm (moyenne : 434,6). Chez l'enfant prématuré, elle varie de 188 à 306 µm (moyenne 247).

FACE ANTÉRIEURE DE L'IRIS

Bien visible, en particulier en biomicroscopie, elle présente un relief très irrégulier avec deux zones, une interne pupillaire et une externe périphérique ou ciliaire, séparées par la collerette irienne *(fig 3)*.

Collerette irienne

Elle est située à l'union du tiers interne et des deux tiers externes de la face antérieure et apparaît comme une ligne irrégulière, saillante. Elle correspond à la limite de résorption de la membrane pupillaire, avec souvent présence de reliquats de cette membrane. Plus ou moins marquée, elle est en général bien visible avec souvent des dépôts pigmentés.

Zone interne ou pupillaire

Étendue entre le bord pupillaire et la collerette, elle mesure 2 mm de large. Elle présente trois zones en allant de la pupille vers la collerette :

– le bord pupillaire, anneau festonné, pigmenté, formé par le débordement en avant du feuillet postérieur pigmenté de l'iris d'origine neuroblastique. Il est en général plus large en haut qu'en bas. Sa pigmentation diminue avec l'âge ;

– la zone du sphincter, bande circulaire, plus marquée sur les iris clairs ;

– la zone des cryptes de Fuchs ou stomates : ce sont des déhiscences plus ou moins profondes, à concavité dirigée vers la pupille, dont le fond apparaît réticulé et dont les bords sont formés par des arcs charnus. Chez le nouveau-né, collerette et cryptes ne sont pas visibles [13].

Zone externe ou ciliaire

Plus large, 3 à 4 mm, elle comporte également trois zones :

– une zone interne, plane, qui fait suite à la collerette ;

– une zone moyenne, formée de plis circulaires à disposition concentrique séparés par des sillons qui augmentent lors de la mydriase, les sillons de contraction. Le pli le plus périphérique forme la ligne des crêtes de Busacca (ourlet marginal de Fuchs). Il constitue par définition la limite de la paroi postérieure de l'angle iridocornéen ;

– une zone externe comportant des anfractuosités ou cryptes ciliaires peu profondes.

Coloration

La coloration de l'iris est celle de sa face antérieure. Elle dépend de l'épaisseur de la couche pigmentée postérieure et de l'intensité de la pigmentation du stroma : plus le stroma est riche en pigment et plus l'iris est foncé. On peut opposer ainsi des iris clairs (bleus ou verts), ayant un épithélium pigmenté mince et peu de cellules pigmentées dans le stroma, et des iris foncés (marrons), ayant une pigmentation stromale abondante. De nombreux travaux ont étudié les facteurs impliqués dans la couleur de l'iris : Wilkerson [15] a montré qu'il n'y a pas de relation entre le nombre de mélanocytes, le pourcentage de mélanocytes, la cellularité stromale et la couleur de l'iris. Pour Imesch [6], les différences de couleur seraient liées au nombre des grains de mélanine dans les mélanocytes superficiels du stroma.

La couleur de l'iris varie avec l'âge : maximale vers 15 ans, la pigmentation diminue ensuite progressivement. Chez le sujet âgé, le pigment peut disparaître avec des plages d'aspect « mité ». Pour Bito [2], la couleur de l'iris est définitive dès l'âge de 6 ans mais, chez 10 à 15 % des sujets de race blanche, cette couleur se modifie encore à l'adolescence et à l'âge adulte. D'autres facteurs peuvent intervenir. Selen [14] signale la possibilité de modifications de la couleur sous l'effet de médicaments : imipramine, antidépresseurs tricycliques. De même, les prostaglandines utilisées en collyre peuvent entraîner une augmentation de la pigmentation qui, pour Lindsey [11], serait liée à l'augmentation de l'expression de la tyrosinase. Enfin, il semblerait que la dégénérescence maculaire liée à l'âge soit plus fréquente chez les sujets de race blanche à iris bleu ou noisette [5], et que les cataractes nucléaires et sous-capsulaires postérieures soient plus fréquentes si l'iris est brun foncé [4].

Rapports de la face antérieure

Elle forme la limite postérieure de la chambre antérieure du globe oculaire baignée par l'humeur aqueuse. Elle répond en avant à l'endothélium cornéen. Au centre, au niveau de la pupille, elle en est distante de 2 à 3 mm chez le sujet caucasien. En périphérie, elle s'en approche, sans toutefois l'atteindre, séparée de lui par les structures constitutives de l'angle iridocornéen.

FACE POSTÉRIEURE DE L'IRIS

Uniformément noire, elle présente trois types de plis :

– les plis de contraction de Schwalbe, lignes radiaires minces situées au pourtour de la pupille ;

– les plis structuraux de Schwalbe, lignes radiaires tendues de la pupille à la périphérie irienne, correspondant à des vaisseaux ;

– les plis circulaires, concentriques à la pupille, liés à des différences d'épaisseur de l'épithélium pigmenté.

Rapports de la face postérieure

Elle forme la limite antérieure de la chambre postérieure du globe oculaire. Remplie d'humeur aqueuse, traversée par les fibres de la zonule de Zinn tendues des procès ciliaires à l'équateur du cristallin, cette chambre postérieure est limitée en avant par l'iris, en périphérie par le corps ciliaire et en arrière par le cristallin. On la divise en trois espaces : prézonulaire, intrazonulaire (canal de Petit) et rétrozonulaire. Au niveau de la pupille, la face postérieure prend contact avec la capsule antérieure du cristallin. En périphérie, elle forme avec le corps ciliaire l'angle iridociliaire ou sulcus ciliaire en regard de l'angle iridocornéen.

BORD PUPILLAIRE (OU PETITE CIRCONFÉRENCE DE L'IRIS)

Il limite la pupille, légèrement décentrée en bas et en dedans par rapport au centre de la cornée. Le diamètre pupillaire moyen au repos est de 4 à 5 mm. En myosis serré, il atteint de 0,5 mm à 1,5 mm et en mydriase maximale, de 8 à 9 mm.

BORD PÉRIPHÉRIQUE OU CILIAIRE (OU GRANDE CIRCONFÉRENCE DE L'IRIS)

Mince, il forme la racine de l'iris inséré sur le corps ciliaire. La continuité entre ces deux structures est liée à la continuité des deux stromas et des deux épithéliums postérieurs, ainsi qu'aux vaisseaux issus du grand cercle artériel de l'iris.

Ce bord périphérique entre dans la constitution en avant de l'angle iridocornéen, dont il forme avec le muscle ciliaire la paroi postéromédiale, et en arrière de l'angle iridociliaire.

Anatomie microscopique

La double origine embryologique de l'iris permet de décrire une partie antérieure, le stroma d'origine mésoectoblastique, et une partie postérieure, l'épithélium pigmentaire d'origine neuroblastique *(fig 4, 5, 6, 7)*.

4 *Coupe histologique de l'iris à fort grossissement. On peut voir l'épithélium postérieur très pigmenté, le muscle dilatateur et le stroma irien d'arrière en avant. (Cliché du Pr M Pluot, laboratoire d'anatomie et d'histopathologie du CHR de Reims).*

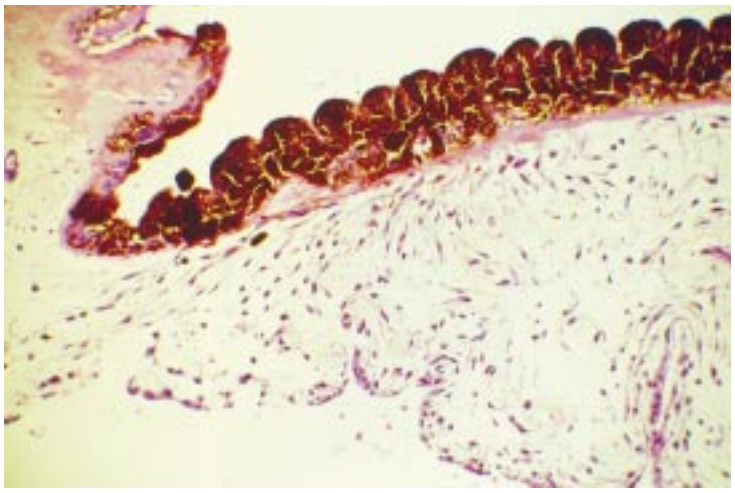

5 *Détail de l'aspect histologique d'un iris. On note l'importance du pigment au niveau de l'épithélium postérieur jusqu'au sulcus ciliaire. (Cliché du Pr M Pluot, laboratoire d'anatomie et d'histopathologie du CHR de Reims).*

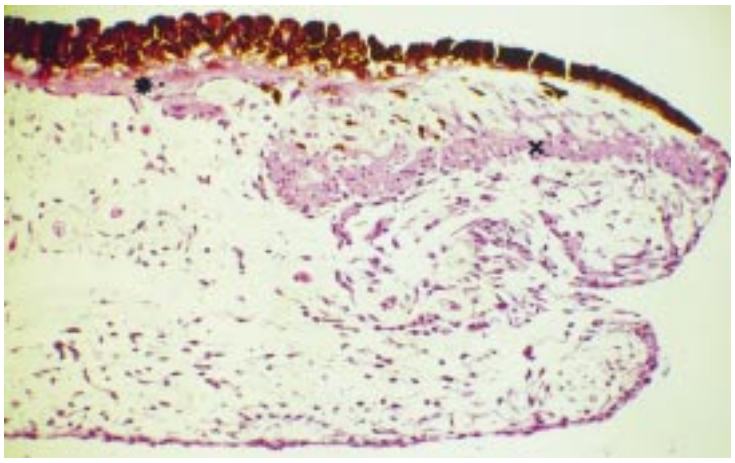

6 *Aspect histologique de l'iris près du bord pupillaire. On peut noter la présence en arrière du muscle dilatateur (astérix) et un peu plus en avant du muscle sphincter (x). (Cliché du Pr Pluot, laboratoire d'anatomie et d'histopathologie du CHR de Reims).*

STROMA IRIEN

Recouvert en avant par une couche cellulaire, il est formé d'un tissu conjonctif vascularisé contenant le muscle sphincter de l'iris.

Couche cellulaire antérieure

Autrefois appelée endothélium, elle est constituée d'une couche unicellulaire de fibroblastes recouvrant des mélanocytes disposés en une ou plusieurs couches irrégulières. Les fibroblastes ne présentent pas de jonction intercellulaire. Cette couche est discontinue avec constitution de lacunes, ou cryptes, ou stomates de Fuchs, au niveau desquels l'humeur aqueuse entre en contact avec le tissu irien. On distingue des cryptes dites « découvertes » sans couche cellulaire de surface, laissant passer les éléments figurés du sang et des cryptes dites « recouvertes » tapissées par des fibroblastes, ne laissant passer que les molécules.

Stroma irien proprement dit

Il est constitué par des cellules de différents types au sein d'une trame conjonctive de collagène. De nombreux vaisseaux et nerfs le traversent.

La trame conjonctive est faite de fibrilles de collagène enchevêtrées de façon lâche, permettant la libre circulation de l'humeur aqueuse en son sein. Les fibres ont une orientation générale oblique du centre vers la périphérie et d'avant en arrière. Le diamètre moyen des fibrilles est de 500 à 600 Å avec une périodicité de 600 Å [13]. Les principales cellules retrouvées sont :

– des fibroblastes, identiques à ceux de la couche cellulaire antérieure et comme eux présentant souvent un cil baignant dans l'humeur aqueuse. Ils sont plus nombreux autour des nerfs, des vaisseaux et des éléments musculaires ;

– des mélanocytes contenant des grains de mélanine ronds ou ovales disposés dans le cytoplasme. Le pigment est principalement de l'eumélanine. On peut noter différents stades de maturation : prémélanosomes, mélanosomes, grains de mélanine ;

– des chromatophores, cellules étoilées, irrégulières, à prolongements longs, siégeant surtout dans la partie antérieure du stroma. Proches des fibroblastes, elles contiennent des grains pigmentés jaunes ou bruns dans le cytoplasme et les prolongements ;

– des *clump cells* de Koganey : macrophages chargés de pigment, ils sont peu nombreux et situés plus profondément que les mélanocytes. Ils prédominent autour du sphincter. Le pigment, souvent très noir, est parfois très abondant, masquant alors le noyau cellulaire ;

– des mastocytes, situés autour des vaisseaux, avec une éosinophilie marquée.

On décrit classiquement trois couches à ce stroma :

– une antérieure présentant les cryptes ;

– une moyenne contenant surtout de l'humeur aqueuse ;

– une postérieure contenant le muscle sphincter.

La densité cellulaire moyenne du stroma est de 1 177 ± 259 cellules et celle des mélanocytes de 778 ± 196 [15].

Sphincter de l'iris

C'est un muscle lisse, annulaire, plat, situé à la partie postérieure de l'iris, près du bord pupillaire. Son épaisseur est de 0,15 mm, sa largeur de 0,8 mm (elle augmente jusqu'à 1,1 mm en myosis et diminue jusqu'à 0,4 mm en mydriase).

Il est constitué de faisceaux de cinq à huit cellules musculaires lisses contenant des myofilaments, disposés concentriquement à la pupille, contractant des adhérences solides avec les vaisseaux et le collagène du stroma, ce qui explique que le sphincter conserve son efficacité, même après iridectomie sectorielle. Ces cellules sont entourées par une membrane basale, reliées entre elles par des systèmes jonctionnels serrés, et comportent parfois des grains de pigment. Entre les fibres musculaires, on trouve des fibres nerveuses le plus souvent myélinisées.

Ce muscle répond en avant aux structures constituant le stroma proprement dit et en arrière à l'épithélium postérieur dont il se rapproche dans sa partie interne.

ÉPITHÉLIUM DE L'IRIS

Partie la plus antérieure, non fonctionnelle, de la rétine, il est formé de deux couches : une antérieure, musculaire, et une postérieure, pigmentée.

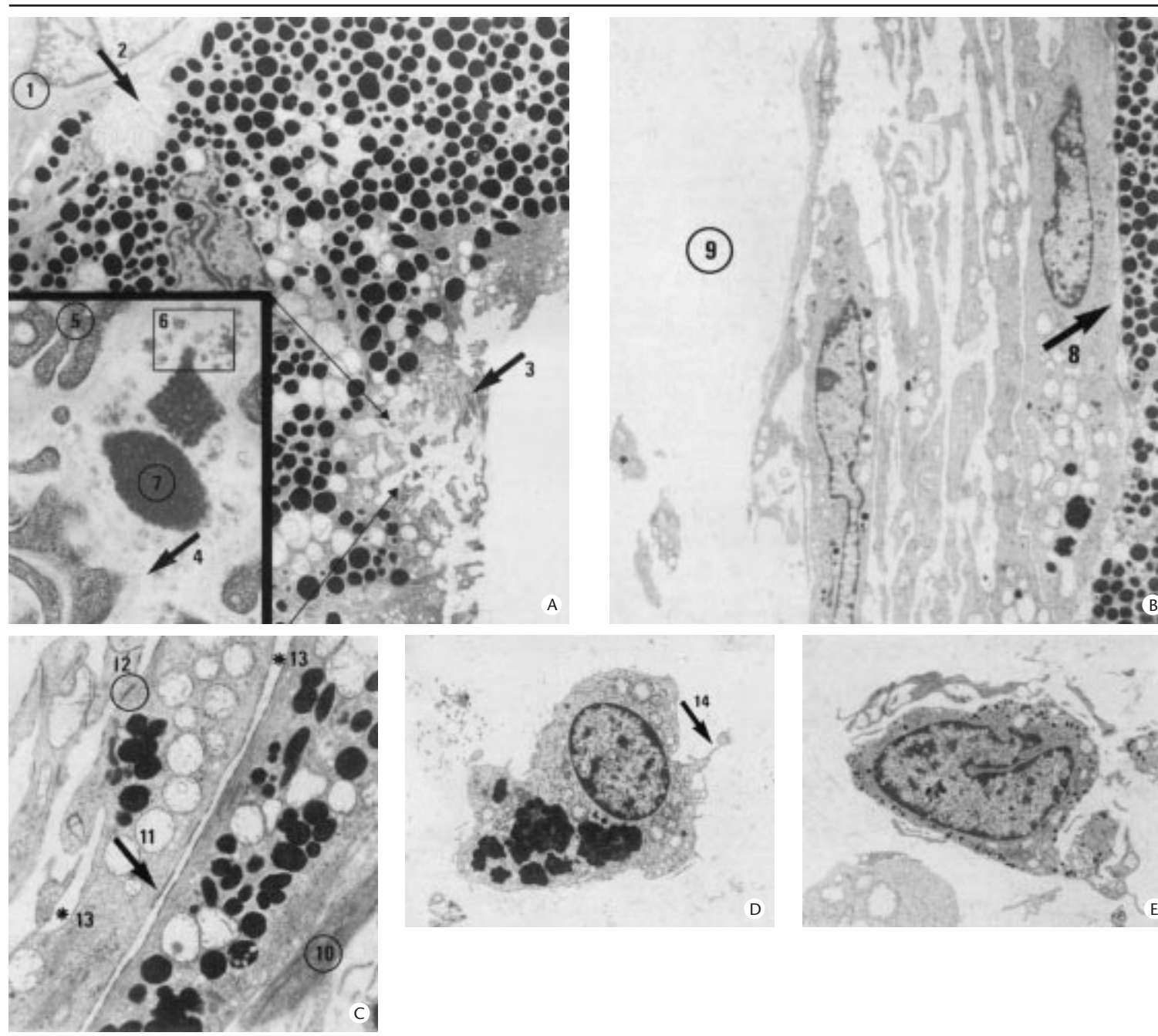

7 *A. Épithélium irien avec une cellule musculeuse de la couche antérieure (1) et plusieurs cellules pigmentées de l'épithélium postérieur. L'espace intercellulaire comporte des dilatations parfois « microcanalaires » où flottent des expansions filopodiales (2). La partie basale des cellules pigmentées est irrégulière avec de nombreuses interdigitations (3). En cartouche, détail de cette zone où l'on distingue la lame basale (4) bordant les interdigitations (5), des résidus granulovésiculaires (6), des amas denses (7) (× 36 400).*
B. Sphincter irien : plusieurs couches de cellules aplaties contenant quelques grains tapissent l'épithélium pigmenté dont les sépare un espace irrégulièrement dilaté pourvu de filopodes flexueux (8). Le collagène du stroma est clairsemé (9) (× 4 000).
Sphincter irien : les cellules musculeuses lisses qui le forment ont des faisceaux myofilamenteux parallèles aux membranes (10), des plaques denses d'attachement (11) et sont unies par des systèmes jonctionnels serrés (12). Une basale couvre la membrane cellulaire (13) (× 12 000).
C. Stroma irien : clump-cell. Noter les expansions cytoplasmiques (14) et les amas granulopigmentés à type de corps dense résiduel et corps dense hétérogène (× 6 000).
D. Stroma irien : mélanocyte (× 5 000).
E. Avec l'aimable autorisation du Pr Mouillon. Source : service de pathologie cellulaire, Pr Stoebner, CHU Grenoble.

■ *Couche antérieure*

Elle est formée par le muscle dilatateur de l'iris, tendu depuis le bord périphérique de l'iris jusqu'au sphincter, sans toutefois atteindre le bord pupillaire. Épais de 2 à 3 µm, il est constitué par les expansions cytoplasmiques des cellules épithéliales antérieures. Entourées d'une membrane basale, ces cellules ont un noyau aplati ; leurs corps cellulaires disposés sur une couche s'appuient sur l'épithélium postérieur, séparés de lui par des espaces intercellulaires. Les expansions dirigées d'arrière en avant et de la périphérie vers le centre contiennent des myofibrilles en faisceaux disposés radiairement. Ces expansions s'empilent les unes sur les autres comme les « tuiles d'un toit ». Au niveau du sphincter, une couche de tissu conjonctif contenant du pigment et des vaisseaux unit le dilatateur et le sphincter.

■ *Couche postérieure*

Formée d'une seule couche de cellules très pigmentées, elle tapisse toute la face postérieure de l'iris de la périphérie au bord pupillaire, qu'elle dépasse pour former le liseré pigmentaire.

Les cellules qui la constituent sont cubiques, à noyau petit et cytoplasme rempli de grains de pigment. Elles sont unies par des desmosomes et des zonula adhérentes et occludentes. Elles sont bordées par une lame basale.

Avec l'âge, des modifications ultrastructurales de l'iris apparaissent : duplication de la lame basale de l'épithélium, apparition d'invaginations atrophiques et de microfibrilles [7].

Vascularisation

L'iris est une structure très vascularisée.

ARTÈRES

Elles naissent du grand cercle artériel de l'iris, formé par les branches terminales supérieure et inférieure des artères ciliaires longues. Il existe habituellement deux artères ciliaires longues postérieures, issues le plus souvent directement de l'artère ophtalmique : une médiale et une latérale. Chacune pénètre dans le globe oculaire autour du nerf optique et chemine dans l'espace suprachoroïdien jusqu'au corps ciliaire où elle se termine en deux branches qui viennent s'anastomoser avec les branches de l'autre artère ciliaire longue pour former le grand cercle artériel, qui n'est pas toujours complètement fermé. Les artères ciliaires antérieures, issues de branches musculaires près de l'insertion antérieure des quatre muscles droits de l'œil, participent à la constitution de ce cercle anastomotique.

De ce cercle partent des collatérales :

– des artères récurrentes pour la partie antérieure de la choroïde ;

– des artères ciliaires pour le corps ciliaire ;

– des artères iriennes qui se dirigent vers la pupille. Ces branches s'anastomosent entre elles, l'anastomose la plus importante formant, au niveau de la collerette, le petit cercle artériel de l'iris.

Ces artères donnent des capillaires non fenêtrés qui se disposent en trois plexus : un à la périphérie de l'iris, un au niveau du sphincter et un au niveau du dilatateur.

Les artères, tout comme les veines, ont un endothélium avec des péricytes inclus dans la membrane basale. Ces vaisseaux sont entourés d'un tissu conjonctif lâche, doublé de fibres élastiques permettant les mouvements iriens sans compression des vaisseaux.

VEINES

Plus profondément situées, elles sont disposées comme les artères avec lesquelles elles s'anastomosent souvent. Elles gagnent le corps ciliaire puis cheminent dans la suprachoroïde pour se jeter dans les veines vorticineuses. Pour certains, le petit cercle artériel de l'iris est constitué par des anastomoses artérioveineuses.

LYMPHATIQUES

Il ne semble pas exister de vaisseaux lymphatiques au niveau de l'iris.

Innervation

Les deux muscles de l'iris aux actions antagonistes sont innervés par les deux composants moteurs du système nerveux autonome.

Le sphincter de l'iris dépend du système parasympathique. Nées du noyau d'Edinger-Westphal, appartenant au noyau du nerf oculomoteur (III), les fibres préganglionnaires gagnent le ganglion ciliaire en suivant le III puis sa branche inférieure. Elles forment la racine motrice du ganglion ciliaire. Dans le ganglion, ces fibres se terminent et font synapse avec les fibres postganglionnaires qui gagnent le globe oculaire sous la forme de nerfs ciliaires courts.

Le muscle dilatateur dépend lui du système sympathique. Les neurones préganglionnaires ont leur corps cellulaire dans la corne latérale (colonne intermédiolatérale) de la moelle thoracique haute (centre ciliospinal de Budge, C8 à T2). Ils gagnent la chaîne sympathique cervicale latérovertébrale et se terminent dans le ganglion cervical supérieur. De là partent les fibres postganglionnaires qui gagnent par le plexus péricarotidien le ganglion ciliaire qu'elles traversent sans y faire synapse. Ces fibres ressortent du ganglion ciliaire sous la forme de nerfs ciliaires courts.

Enfin, des fibres issues du nerf nasociliaire, branche du nerf ophtalmique, branche du trijumeau (V^{e} nerf crânien), traversent également sans faire synapse le ganglion ciliaire en formant la racine sensitive du ganglion et en ressortent sous forme de nerfs ciliaires courts.

Ainsi, les nerfs ciliaires courts, dont le nombre varie de six à 18, contiennent des fibres motrices postganglionnaires parasympathiques et sympathiques et des fibres sensitives véhiculées par le nerf nasociliaire. Ces nerfs ciliaires courts pénètrent dans le globe oculaire autour de la papille, cheminent dans l'espace suprachoroïdien, et forment en avant le plexus ciliaire situé au niveau du corps ciliaire. Les branches destinées à l'iris vont se répartir en quatre grands réseaux : des fibres sensitives pour le stroma, des fibres vasomotrices autour des vaisseaux, des fibres sympathiques pour le dilatateur, chaque cellule musculaire recevant une fibre nerveuse, et des fibres parasympathiques pour le sphincter.

L'existence de ces deux systèmes moteurs innervant chacun un muscle à action différente permet de moduler la taille pupillaire : le système parasympathique assure la contraction du muscle sphincter et donc le myosis ; le système sympathique celle du muscle dilatateur, donc la mydriase. L'état d'équilibre entre les influx des deux systèmes conditionne la taille de la pupille. Des médiateurs chimiques interviennent dans les synapses : acéthylcholine dans les terminaisons pré- et postganglionnaires du parasympathique et de la terminaison préganglionnaire sympathique ; catécholamines à la terminaison postganglionnaire du sympathique. Pharmacologiquement, on peut reproduire l'effet du sympathique : mydriase en stimulant les fibres sympathiques (sympathomimétiques) ou en inhibant les fibres parasympathiques (parasympatholytiques), et à l'inverse reproduire l'effet du parasympathique (myosis) par l'utilisation de parasympathomimétiques ou de sympatholytiques.

Physiologie

L'iris a deux rôles essentiels : un rôle d'écran protecteur assuré principalement par la pigmentation de l'épithélium postérieur et un rôle de diaphragme modulant la pénétration intraoculaire des rayons lumineux, assuré par le jeu pupillaire.

La pupille peut modifier sa taille sous l'effet de sa double innervation sympathique et parasympathique, selon la loi d'innervation réciproque de Scherrington. De nombreux facteurs influencent la taille pupillaire : l'illumination tout d'abord, l'état de veille, l'intégrité des deux composants du système nerveux autonome, l'attention visuelle...

Ainsi, une paralysie du III entraîne une mydriase aréflexique, une atteinte du sympathique, un syndrome de Claude Bernard-Horner avec un myosis. L'attention, l'émotion, sont responsables de mydriase, probablement par influence du cortex sur les centres de commande (noyau du III, colonne intermédiolatérale de la moelle). De même, il est probable que des influx issus des noyaux vestibulaires et cérébelleux influent sur la taille de la pupille : myosis lors du nystagmus vestibulaire, par exemple.

Le réflexe photomoteur est l'exemple même de ces variations ; l'illumination brusque de l'iris provoque un myosis immédiat, rapide, suivi d'une décontraction rapide lorsque la stimulation cesse : c'est le réflexe photomoteur direct. L'illumination d'un iris entraîne un myosis de l'œil controlatéral : c'est le réflexe consensuel.

Divers facteurs interviennent : la rapidité de l'illumination, son importance, sa longueur d'onde (réponse plus marquée avec le jaune-vert en ambiance photopique, le bleu-vert en ambiance scotopique). Avec l'âge, la réponse diminue, de même qu'à la fatigue si le test est répété plusieurs fois.

Ce réflexe part des photorécepteurs, en particulier des axones des cellules rétiniennes W. Ces fibres gagnent la région prétectale du mésencéphale par le nerf optique, le tractus optique, puis le bras du colliculus supérieur. Elles se terminent de façon homolatérale et croisée dans la région prétectale autour des noyaux viscéraux du III, noyaux d'Edinger-Westphal, qui sont d'ailleurs unis sur la ligne médiane dans leur partie rostrale. La voie efférente suit le nerf oculomoteur.

Lors de la convergence pour fixer en vision de près, il se produit également un myosis plus lent que lors du réflexe photomoteur. Il s'accompagne d'une accommodation. Cette triple association convergence-accommodation-myosis serait déclenchée par la vision trouble de l'objet à fixer.

L'irritation du segment antérieur est également responsable d'un myosis. L'information est amenée à la région prétectale en suivant le nerf trijumeau (cinquième nerf crânien).

De même, on a décrit des réflexes de mydriase lors d'excitation d'un nerf sensitif (hormis le trijumeau) et lors de sensation gustative, tactile ou auditive désagréable.

Références

[1] Ali MA, Klyne MA. La vision chez les vertébrés. Décarie. Paris : Masson, 1986

[2] Bito L, Matheny A, Cruickshanks KJ, Nondahl DM, Carino OB. Eye color changes past early childhood. The Louisville twin study. *Arch Ophthalmol* 1997 ; 115 : 659-663

[3] Burton BJL, Adams GG. Persistent pupillary membranes. *Br J Ophthalmol* 1998 ; 82 : 711-712

[4] Cumming RG, Mitchell P, Lim R. Iris color and cataract: the Blue Mountains eye study. *Am J Ophthalmol* 2000 ; 130 : 237-238

[5] Frank RN, Pulkin JE, Stock C, Canter LA. Race, iris color and age related macular degeneration. *Trans Am Ophthalmol Soc* 2000 ; 98 : 109-117

[6] Imesch PD, Wallon IH, Albert DM. The color of the human eye: a review of morphologic correlates and of some conditions that affect iridial pigmentation. *Surv Ophthalmol* 1997 ; 41 (suppl 2) : S117-S123

[7] Khalil AK, Kubota T, Tawara A, Inomata H. Ultrastructural age related changes on the posterior iris surface. *Arch Ophthalmol* 1996 ; 114 : 721-725

[8] Kobayashi H, Kiryu J, Koyabashi K, Kondo T. Ultrasound biomicroscopic measurement of development of anterior chamber angle in premature infants. *Br J Ophthalmol* 1997 ; 81 : 460-464

[9] Kobayashi H, Ono H, Kiryu J, Koyabashi K, Kondo T. Ultrasound biomicroscopic measurement of development of anterior chamber angle. *Br J Ophthalmol* 1999 ; 83 : 559-362

[10] Lescure F. Particularités de la pathologie du segment antérieur chez le chien, le chat et le cheval. *Encycl Méd Chir* (Éditions Scientifiques et Médicales Elsevier SAS, Paris), Ophtalmologie, 21-008-C-20, 1986 : 1-5

[11] Lindsey JD, Jones HL, Hewitt EG, Angert M, Weinreb RN. Induction of tyrosinase gene transcription in human iris organ cultures exposed to Latanoprost. *Arch Ophthalmol* 2001 ; 119 : 853-860

[12] Offret G, Dhermy P, Offret H. Embryologie et tératologie de l'œil. Paris : Masson, 1986 : 59-76

[13] Saraux H, Lemasson C, Offret H, Renard G. L'iris. In : Anatomie et histologie de l'œil. Paris : Masson, 1982 : 117-128

[14] Selen G, Stjernschantz J, Resul B. Prostaglandin induced iridial pigmentation in primates. *Surv Ophthalmol* 1997 ; 41 (suppl 2) : S125-S128

[15] Wilkerson CL, Syed NA, Fisher MR, Robinson NL, Wallon IH, Albert DM. Melanocytes and iris color. *Arch Ophthalmol* 1996 ; 114 : 437-442